Aus dem pathologisch-anatomischen Institut des städt. Krankenhauses München-Schwabing
(Prof. Dr. Oberndorfer).

Ueber grosse Varicen der Lebervenen.

■ ■ ■

INAUGURAL-DISSERTATION

zur

Erlangung der Doktorwürde

in der

gesamten Medizin

verfasst und einer

Hohen medizinischen Fakultät

der

Kgl. bayer. Ludwigs-Maximilians-Universität zu München

vorgelegt von

Ernst Voelckel
aus Edenkoben (Pfalz.)

■ ■ ■

München 1912
RUDOLPH MÜLLER & STEINICKE

Gedruckt mit Genehmigung der medizinischen Fakultät
der Universität München.

Referent: Herr Professor Dr. Borst.

Meinen lieben Eltern in Dankbarkeit gewidmet.

Digitized by the Internet Archive
in 2026

https://archive.org/details/IA41548303_0173

Varicen kommen hauptsächlich an der äußeren Haut und an Schleimhäuten vor. Sowohl die obere, als besonders die untere Extremität kann Sitz der Erkrankung sein, außerdem aber auch die Haut des Bauches, der Brust und des Halses. Ferner finden wir Varicen häufig an der Schleimhaut des Darmes (besonders am Rectum), des Magens und Oesophagus, dann auch an Blase, Uterus und Samenstrang.

Dem gegenüber sind Varicen im Innern parenchymatöser Organe äußerst selten, und nur vereinzelte Fälle sind in der Literatur bekannt, die ich hier kurz zusammenstellen will.

Ueber Milzvaricen liegt eine Beschreibung von Cohnheim vor:

Ein 27 jähriger Mann, der seit drei Tagen über Schmerzen in der linken Seite klagte, stürzte plötzlich mit einem Angstruf um und verstarb nach wenigen Minuten.

Bei der Sektion fand man im Innern der Milz zahlreiche Varicen. „Das Innere des Organs ist eingenommen von einem System unregelmäßig gestalteter, buchtiger Höhlen, die mit geronnenem Blute gefüllt sind. Die größte der Höhlen, die einem Gänseei an Größe kaum nachsteht, öffnet sich mit einem Riß nach außen. Die Wandung ist glatt, beinahe spiegelnd, von rötlich-weißer Farbe.“ Im Peritonealraum fand sich fast ein Liter Blut, das offenbar von der Berstung des Varix herrührte.

Für unseren Fall besonders interessant ist der Befund in der Leber. „Auch im rechten Leberlappen in einem beschränkten Bezirke, dicht unter der Convexität, finden sich zahlreiche, jedoch nur kleine, spindel- oder mehr eiförmige, glattwandige Höhlen, die mit Cruor gefüllt waren und deren Zusammenhang mit Pfortaderästen man deutlich nachweisen konnte. Die Höhlenwandung hatte ganz den Bau der Venen, war nur dicker als normal. Wie der Mann zu dieser Erweiterung der Venen gekommen ist, das hat sich aus der Anamnese ebensowenig feststellen lassen, als selbst nur die Lebenszeit, aus welcher die Abnormität datiert.“

Einen zweiten Fall von Varicen der Milzvenen finde ich in der Arbeit von G. W. Balfour und T. Grainger Stewart.

Es handelte sich um einen 20jährigen Mann, der seit fünf Jahren an Schmerzen im Rücken litt. Später bekam er auch heftige Schmerzen in der Magengegend, Blutbrechen, Anschwellung der Beine und Hämorrhoiden; auch die äußeren Bauchvenen dehnten sich mehr und mehr aus.

Bei der Sektion fand man die Pfortader an ihrer Eintrittsstelle in die Leber mit einem Gerinsel vollständig verstopft. Die Milzvene zeigte in ihrem ganzen Verlaufe varicöse Erweiterungen, die seitlich dem Gefäß aufsaßen und nur durch eine enge Oeffnung mit ihm in Zusammenhang standen. Sie waren bis zu Taubenei groß und enthielten an vielen Stellen Blutgerinsel. Ein solcher Varix war geplatzt und hatte eine Blutung in die Milzsubstanz zur Folge.

Stewart bemerkt, daß sich jedenfalls zuerst in den varicösen Aussackungen der Milzvene Thrombose bildete, die sich dann bis in die Pfortader fortsetzte.

Hedinger berichtet über einen Lungenvarix bei einer Frau von 44 Jahren, die sieben Schwangerschaften durchgemacht hatte. Bei der fünften Gravidität erkrankte sie an einer Influenza, die mit einer linksseitigen Pleuritis und Stechen in der Lungenspitze und in der Herzgegend einherging. Im Anschluß an diese Erkrankung traten Lungenblutungen auf, die nach der Gravidität aufhörten, aber während der späteren Schwangerschaften sich aufs Neue wieder einstellten.

Bei der Sektion zeigte sich in der rechten Lunge eine Höhle, die mit dunkelbraunrotem Blutgerinsel ausgefüllt war. Die Höhle stand mit der Vena pulmonalis in Verbindung. Die Vena pulmonalis erweiterte sich in einer Entfernung von 2 cm von der Teilungsstelle aus rasch auf $3^1/_2$ bis 4 cm und dann sehr rasch auf $5^1/_2$ cm. Die Wand des Varix war glatt und $^1/_4$ bis 2 bis 3 mm dick, zeigte stellenweise thrombotische Auflagerungen. Eine Ursache für die Varicenbildung ließ sich nicht feststellen. Besonders ausgesprochene entzündliche Prozesse in der Wand lagen nicht vor. „Die in der Umgebung des Varix befindlichen entzündlichen Erscheinungen sind nur von geringer Ausbildung und ebenso gut erst sekundär unter dem Einfluß der sackartigen Erweiterung der Lungenvene zustande gekommen.“ Die in der Anamnese erwähnten Blutungen führt Hedinger auf diesen Varix zurück, „indem durch stärkere Füllung desselben sehr wohl Stauungsblutungen in die Umgebung zustande kommen konnten.“

Zwei Fälle von Varicen in der Hirnsubstanz, die bei Eklampsie zu tötlichen Blutungen führten, beschreibt Kaufmann.

Im ersten Falle war es eine 22 jährige Eklamptische, bei der „im linken Thalamus opticus ein gut kirschkerngroßer, dünnwandiger Varix geborsten war und eine ausgedehnte Zertrümmerung des Gehirns und Anfüllung der Ventrikel mit Blut hervorgerufen hatte."

Zweiter Fall: 23 jährige Eklamptische. „Zwischen zertrümmerter Gehirnsubstanz sieht man rundliche, mit geronnenem Blute gefüllte Hohlräume, die dicht beieinander liegend ein cavernöses Aussehen bedingen. Ein Hohlraum ist erbsengroß. Die Wände sind gebildet von serosaähnlicher, dünner Venenwand."

Kaufmann hält eine durch den Status gravitatis irgendwie zustande gekommene Schwäche und Nachgiebigkeit der Venenwand für die Ursache.

Ueber Varicen der Leber habe ich in der Literatur folgendes gefunden:

G. E. Stahl erwähnt, daß die Aeste der Pfortader innerhalb der Leber bisweilen erweitert sind, ohne besondere Fälle anzuführen.

Rokitansky schreibt: „Bei habituellen und insbesondere den prennierenden mechanischen Hyperämien findet man sowohl innerhalb der Leber, als auch außerhalb derselben den Pfortaderstamm und die ihn zusammensetzenden Gefäßäste mehr oder weniger erweitert, auch wohl varicös."

Klebs berichtet von partiellen Erweiterungen der Lebervenen in Form von Lebercysten.

Wagner veröffentlicht einen Fall von „Blutcysten in der Leber", die sich als Erweiterungen kleiner Lebervenenäste herausstellten:

Ein 33 jähriges Weib mit Phthisis pulmonum (seit zwei Jahren) und Pneumothorax (seit 14 Tagen).

„Leber normal groß, dunkelbraunrot. Unmittelbar unter der Kapsel lagen stellenweise hirsekorn- bis halblinsengroße, schwärzliche, nicht oder sehr schwach vorragende, nach längerem Liegen der Leber an der Luft einsinkende Stellen von regelmäßig runder Gestalt und scharfer Abgrenzung. In etwas sparsamerer Menge kamen dieselben Stellen auch im Innern der Leber vor.

Uebrigens war das Lebergewebe braunrot, ziemlich deutlich acinös, und enthielt mäßig zahlreiche, kleine, frische und einzelne etwas größere, ältere Miliartuberkel. Große Lebergefäße und Gallengänge normal. Beim Einschnitt in die beschriebenen schwärzlichen Stellen der Oberfläche und des Innern der Leber floß Blut aus und kam eine runde, scharf begrenzte Höhle zum Vorschein. Die cystenartigen Räume schienen kein Epithel zu enthalten. Ihre Wand war sehr dünn, so daß teils deshalb, teils wegen der Brüchigkeit des Lebergewebes ein Durchschnitt durch dieselbe nicht möglich war. Nur einige Male sah ich Cysten in unmittelbarer Verbindung mit sehr kleinen, sonst normalen Gefäßen stehen, welche ganz bestimmt in größere Lebervenenäste einmündeten.

Die Ursache der Gefäßerweiterung konnte nicht nachgewiesen werden, wenn man dieselbe nicht in der gehinderten Zirkulation durch die Lungentuberkulose und den Pneumothorax suchen will. Dies ist unwahrscheinlich, da weder Herz, noch die Unterleibsorgane weitere Zeichen einer Stauungshyperämie darboten."

In der neueren Zeit ist ein Fall von Phlebectasia cystica der Pfortader von H. Hamann beschrieben worden:

„76 Jahre alte Frau mit Oedema, Emphysema et Hypostasis pulmonum, Degeneratio fusca cordis, Atrophia senilis lienis, Atrophia granularis renum, Atheromatosis vasorum corporis.

Die Leber zeigt an ihrer Oberfläche eine beträchtliche Schnürfurche, im Bereiche deren die Kapsel der Leber bedeutend verdickt ist. Von diesen verdickten Stellen der Kapsel strahlen nach allen Seiten Bindegewebszüge aus. Die Oberfläche der Leber ist uneben, stellenweise höckerig. Zwischen den Bindegewebszügen erblickt man klare, einen wasserhellen Inhalt zeigende Cysten. Diese sind sehr klein. Das interacinöse Bindegewebe ist vermehrt, die Venen erweitert.

Die mikroskopische Untersuchung der Cystenwandung zeigt ein zum Teil dickes, vielschichtiges Bindegewebsstratum. Epithelbelag ist nicht vorhanden. Der Inhalt einiger Cysten besteht teils aus kleinen Haufen einer braungrünlichen Masse, die sich bei näherer Untersuchung als alte, rote Blutkörperchen, untermischt mit einem braunschwarzen, körnigen Pigment darstellen. Die Cysten befinden sich ausnahmslos im Bereiche der Caps. Gliss., also in dem Bindegewebe eingebettet, das die portalen Gefäße in ihrer Verästelung begleitet. Hier sind also nur die kleinen Aeste der Arterien und die der Vena port. zu berücksichtigen. Da die Cystenwand der Muskelhaut gänzlich entbehrt, ist zu schließen, daß die Cyste von der Vena porta aus-

ging. Auch die Venae centrales sind zum Teil cystisch erweitert. Ueber die Ursache ist bei dem gänzlich veralteten Zustande keine bestimmte Meinung abzugeben."

Schrohe berichtet über „varicöse Erweiterung der kleinsten Pfortaderäste und Ectasien der zugehörigen Capillaren:"

„31 jährige Frau mit Phthisis pulmonum und Pneumothorax. Leber ist stark geschwollen, sehr blaß und trübe. In der Oberfläche sieht man zahlreiche große, blaue Punkte, welche dilatierten und stark mit Blut gefüllten Aesten der Pfortader entsprechen. Dieselben wiederholen sich zahlreicher auf der Schnittfläche.

Wiederholt konnte in der Nähe der Pfortader der direkte Zusammenhang zwischen Aesten der Pfortader und erweiterten Bluträumen großen und kleineren Kalibers verfolgt werden. Sämtliche Bluträume besitzen eine scharf abgesetzte Wand. Bei den mittleren und allen großen besteht sie aus Endothel und einer dünnen, zirkulären Schicht faserigen Bindegewebes. Der übrige Teil von Bluträumen läßt als Wand nur ein Endothel erkennen, ist also den Capillaren zuzurechnen. Neben den varicösen Ausbuchtungen finden sich multiple, partielle Hyperplasien der Adventitia.

Ganz vereinzelt fanden sich submiliare Tuberkel. Zeichen allgemeiner oder lokaler Stauung sind nicht gefunden worden. Die Wucherung der Wand ist also nicht als sekundäre Erscheinung aufzufassen, sondern stellt eine primäre Erkrankung dar. Welcher Natur dieselbe sein könnte, bleibe dahingestellt."

Fr. G. A. Meyer veröffentlicht drei Fälle von „eigentümlichen Leberblutungen", die durch Berstung ectatischer Capillaren entstanden sind.

In einem Fall (49 jähriger Mann mit Lungentuberkulose) zeigt die Leber zahlreiche stecknadelkopfgroße, rotschwarze Herde, die sich bei mikrospopischer Untersuchung als Blutherde erwiesen, die von zerrissenen Venen herrührten. Die Verzweigungen der Vena porta sind sehr stark erweitert. Die Erweiterung erstreckt sich besonders auch auf die kleineren Aeste. Die Verzweigungen der Vena hepatica zeigen nichts abnormes.

Auch in den beiden anderen Fällen fanden sich umschriebene Blutungen, die aber von Verzweigungen der Lebervenen herrührten. Die Gefäße zeigten starke Erweiterung, die sich gleichmäßig von den größeren auf die kleineren Aeste fortsetzte. Die Wandung war zum Teil verdickt, zum Teil atrophisch.

In den drei Fällen handelte es sich um Tuberkulose und Meyer nimmt an, daß wohl die Tuberkeltoxine derart schädigend auf die Gefäße einwirken können, daß eine Erschlaffung der Wand und leichte Zerreißbarkeit die Folge sei.

Wir kommen nun zur Besprechung unseres Falles, der am 25. März 1912 im Krankenhaus München-Schwabing zur Sektion kam. Aus der Krankengeschichte erwähne ich nur das wesentliche:

Es handelte sich um eine 62 Jahre alte Frau, die seit einem halben Jahre im Schwabinger Krankenhaus in Behandlung war. Die klinische Diagnose lautete auf: Spondylitis tuberkulosa, Pneumonie, Nephritis parenchymatosa, Insuffizientia cordis. Die Frau hatte starke Schmerzen im Kreuz, die nach den Leistengegenden und den Oberschenkeln ausstrahlten.

Die Mutter und Schwester der Patientin waren lungenleidend.

Ueber der Lunge hörte man stellenweise Rasseln und Bronchialatmen, im Röntgenbild wurden diffuse Trübungen über beiden Lungen nachgewiesen.

Herz normal; Leber und Milz waren nicht vergrößert.

Sektionsbericht Nr. 116/1912.

Leiche einer alten, abgemagerten Frau mit blasser Haut. Thorax abgeflacht, linke Seite gegenüber der rechten etwas eingezogen.

I. Allgemeine Besichtigung der Körperhöhlen:

Subcutanes Fett sehr spärlich; Muskulatur reduziert, trocken.

Die Leber überragt den Rippenbogenrand mit einem Zapfen des rechten Lappens um 2 bis 3 Fingerbreite.

Der Magen liegt handtellergroß vor.

Das große Netz ist fettarm, herabgeschlagen, mit einem Zipfel zwischen Spina iliaca superior anterior und inferior der linken Seite fest mit der Bauchwand verwachsen.

Zwerchfellstand entspricht rechts dem oberen Rand der vierten Rippe.

Links dem unteren Rand der fünften Rippe.

Das kleine Becken enthält einige Kubikzentimeter klarer, seröser Flüssigkeit.

Der Wurmfortsatz ist durchgängig.

Rippenknorpel in beginnender Verknöcherung.

Der Herzbeutel enthält zwei Weinglas voll dunkelgelber, seröser Flüssigkeit.

Rechte Lunge ist frei; rechte Pleurahöhle leer.

Linke Lunge ist in ganzer Ausdehnung mit der Brustwand verwachsen.

II. Organe der Bauchhöhle:

Die Milz ist etwas vergrößert, mit leicht verdickter, blauweißlicher Kapsel, das trabekuläre Gerüst ist vermehrt, die Follikel sind zahlreich und deutlich, über die ganze Schnittfläche zerstreut zahlreiche winzige, ungleich große, graue, prominente Knötchen, Pulpa wenig abstreifbar, Consistenz nicht herabgesetzt.

Der Magen ist von gehöriger Größe, zeigt eine blasse Schleimhaut, nur nahe dem Pylorus flächenhafte Selbstverdauung.

Leber, s. u.

Mesenterium, Duodenum, Pancreas und Ureteren ohne Befund. Nebennieren breit, sonst ohne Veränderungen.

Die linke Niere mit leicht adhaerenter Fibrosa, spärlicher Fettkapsel, Oberfläche glatt. Durch die Oberfläche schimmern zahlreiche, grauweißliche Knötchen durch. Auf dem Schnitt sind Rinde und Mark verschmälert, Hilusfett gewuchert. Auf dem Schnitt ebenfalls zahlreiche graue Knötchen, Zeichnung deutlich, Nierenbecken ohne Veränderung.

Die rechte Niere zeigt denselben Befund wie die linke.

Rectum mit Kot gefüllt, Rectumschleimhaut ohne Befund.

Die Blase ist klein, contrahiert, Schleimhaut ohne Veränderungen.

Am äußeren Muttermund eine oberflächliche Erosion.

Cervix weit. Uteruscavum mit dunkelbraunrotem Blute gefüllt. Uteruswand verdickt.

Ovarien mandelgroß, fibrös entartet.

Im unteren Ileum einige linsengroße, mit gerötetem, überhängendem Rand versehene Geschwüre.

III. Organe des Halses und der Brusthöhle.

Zungengrund follikelreich.

Tonsillen, Pharynx, Oesophagus ohne Veränderungen.

Kehlkopfknorpel verknöchert. Tracheal-Schleimhaut gerötet.

Bifurkationsdrüsen etwa haselnußgroß, anthracotisch.

Thyreoidea auf beiden Seiten vergrößert, von Colloidknoten durchsetzt.

Das Herz entspricht der Leichenfaust, zeigt über dem rechten Ventrikel einen markstückgroßen Sehnenfleck. Rechter Vorhof etwas erweitert, Muskulatur des rechten Ventrikels braunrot. Klappenapparat intakt. Linker Vorhof und linker Ventrikel ohne Befund. Muskulatur dunkelbraunrot, auf Flachschnitten keine Einlagerungen. An den Spitzen der Papillarmuskeln bindegewebige Einlagerungen. Coronararterien ohne Befund, ebenso Aorta.

Die linke Lunge ist klein, in ganzer Ausdehnung von fibrösen Auflagerungen bedeckt. An der Spitze eine markstückgroße, eingezogene, flache Narbe.

Beide Lungen sind äußerst blut- und saftreich, Luftgehalt überall reduziert. Die ganze Lunge ist von zahlreichen stecknadelkopfgroßen Knötchen übersät. Im Bereiche des Oberlappens ist sie von grauroter Farbe, sonst dunkelrot. Bronchien und Gefäße ohne Befund. Hilusdrüsen anthracotisch, ohne Einlagerungen.

Seitlich vom 11. und 12. Brustwirbel finden sich zwei Hervorwölbungen, die beim Einschneiden käsige Massen entleeren. Beim Freipräparieren der Wirbelkörper erweist sich der 11. Brustwirbel als fast völlig eingeschmolzen.

Anatomische Diagnose:

Tuberkulöse Caries der Wirbelsäule mit Einschmelzung des 11. Brustwirbels mit Uebergreifen auf Dura spin.

Beginnende, perivertebrale Abzeßbildung.

Miliartuberkulose.

Stauungsmilz und Stauungsleber.

Glatte Schrumpfnieren.

Varicöse Erweiterungen von Lebervenen mit Kugelthrombenbildung.

Leber:

Die Leber ist etwas kleiner als normal und hochgradig deformiert. Sie stellt im ganzen ein fast dreieckiges Gebilde dar, mit der Basis des Dreiecks nach dem Zwerchfell hin, während die Spitze vom rechten Leberlappen, der lang ausgezogen ist, gebildet wird. Der linke Leberlappen ist sehr klein. Der rechte Leberlappen überdeckt die Gallenblase vollständig. Der Leberrand überragt die Gallenblasenkuppe um 3 cm. An der Basis der Leber sind zahlreiche tiefe, strahlige Einziehungen der Oberfläche zu beobachten, in deren Grund das Kapselgewebe

zum Teil ganz normal ist, an andern Stellen aber stark verdickt ist und sich unregelmäßig einige Millimeter weit in das Lebergewebe selbst hinein fortsetzt. Besonders tiefe Narben finden sich im oberen Teil der Basis des linken Lappens, links neben dem Austritt der Vena cava inferior aus der Leber. Die convexe Oberfläche der Leber zeigt eine quere Einschnürungsfurche, die den unteren Teil des rechten Lappens vom Oberlappen abgrenzt. Im Bereiche dieser Furche ist das Kapselgewebe etwas verdickt. Die Furche teilt den rechten Lappen in 2 nahezu gleiche Hälften. Oberhalb der queren Furche wölbt sich ein kugeliger, cystischer Tumor von Kleinapfelgröße vor, dem sich nach unten, nach oben und nach rechts je ein haselnußgroßer, anscheinend cystischer Knoten anschließt. Diese Vorwölbungen grenzen sich durch tiefe, narbenähnliche Einsenkungen von dem umgebenden Lebergewebe ab.

Beim Einschneiden zeigt sich die größte der Vorwölbungen ausgefüllt von einem kugeligen, einen vollkommenen Ausguß des Hohlraums darstellenden, festen Blutpfropf, der auf der Schnittfläche deutliche Schichtungsbildung zeigt. Auf der Schnittfläche des Pfropfes herrscht die rote Farbe des Gebildes vor. Der Pfropf läßt sich mit Leichtigkeit aus dem Hohlraum heben, ist also nirgends mit ihm in festere Verbindung getreten. Die Innenfläche des Hohlraumes ist mit bräunlichen Auflagerungen in geringer Dicke bedeckt. Die übrigen Hohlräume, die an der Oberfläche erkennbar sind, ebenso auch weitere bis über kastaniengroße Cysten, die erst nach dem Aufschneiden im Innern des Organs entdeckt werden, die aber ebenfalls hauptsächlich im oberen Teil des rechten Lappens ihren Sitz haben, sind vollständig leer. Ihre Wand ist glatt, dünn und von grauer Farbe. Diese größeren Hohlräume zeigen schmale Verbindungskanäle zu benachbarten, aber durchschnittlich auch erweiterten Gefäßen, die, wie die Sondierung zeigt, Lebervenen entsprechen. Die Hohlräume sitzen also sackartig den Venen auf und sind durch eine kleine Oeffnung mit ihnen verbunden. Bei genauer Untersuchung gelingt es auch im größten, thrombosierten Hohlraume eine schmale Communicationsöffnung mit einer benachbarten Lebervene nachzuweisen.

Das zwischen den Venenaneurysmen liegende Lebergewebe ist zum Teil eingesunken, blutreich, dunkler als die fettreiche, blutarme übrige Leber. Die Centra der Acini sind dunkel, die Consistenz des Gewebes ist hier leicht herabgesetzt. An einzelnen Stellen schieben sich breite, narbige Polster zwischen die Gefäßectasien ein. Eine dieser Narben zeigt in ihrem Innern starke, rostbraune Pigmentablagerung.

Die mikroskopische Untersuchung ergab Folgendes:

Die Leber zeigt im allgemeinen überaus zahlreiche Knötchen von kleinster Stecknadelkopfgröße, die eben an der Grenze der Sichtbarkeit sind; sie bestehen aus epitheloiden Zellen, denen am Rande mononucleäre kleine Rundzellen beigemengt sind. Im Innern zeigen die Knötchen beginnende Nekrose, weiterhin polymorphe Riesenzellen, öfters in Mehrzahl, meist mit überaus zahlreichen randständigen Kernen versehen. Das Lebergewebe selbst ist, was seine Zellen anlangt, etwas atrophisch; vielfach enthalten die verkleinerten Leberzellen feinkörniges, braunes Pigment. Das Interstitium, die Glissonschen Dreiecke und die Gefäße entfernt von den größeren Bluträumen bieten keine Besonderheit.

Schnitt durch einen der großen Bluträume mit glatter Innenfläche:

Die Wand des Hohlraumes zeigt das Gefüge einer gewöhnlichen Venenwand, sie ist innen von einer schmalen Lage platter Endothelien ausgekleidet, der nach außen eine mäßig dicke Schicht elastischer Fasern, unterbrochen von spärlichen glatten Muskelzellen folgt. Irgendwelche entzündliche Reaktion oder degenerative Prozesse in der Intima fehlen.

Schnitt durch eine die Oberfläche der Leber einziehende Narbe, die in der Nähe der größeren Bluträume liegt:

Die Leberkapsel ist hier im Bereiche der Narbe und ihrer nächsten Umgebung verdickt und leicht entzündlich infiltriert. Die Narbe selbst besteht zum größten Teil aus kernarmem, fibriösem Bindegewebe, das stark verdickte, kleine Arterien, etwas cystisch erweiterte, von hohem Zylinderepithel ausgekleidete Gallengänge und dickwandige Venen enthält. Die Randpartien der Narbe zeigen zahlreiche kleine, offenbar neugebildete Gallengänge, in deren Umgebung sich stärkere Rundzelleninfiltration wahrnehmen läßt. Die innersten Partien der Narbe sind nahezu kernlos, werden von einem hyalinen, aber noch Andeutung von Streifung zeigenden Bindegewebe gebildet, das gegen die äußeren Partien der Narbe durch ein mehr oder minder breites, stark geschlängeltes, aber häufig in größeren und kleineren Lücken unterbrochenes hyalines Band abgegrenzt wird. In der Mitte der kernarmen, zentralen Narbenmassen finden sich mit Hämatoxylin stark färbbare krümmelige Ablagerungen, die zweifellos aus Kalk bestehen. Die Anwendung der Elastinfärbung ergibt, daß die stark gewellte mittlere Linie ausschließlich aus dichtgedrängten elastischen Fasern besteht, die, wo im

Hämatoxylin-Eosin-Präparat Unterbrechungen des Bandes beobachtet worden sind, ebenfalls fehlen, sodaß an manchen Stellen das zentrale Narbengewebe mit den peripheren Partien, von denen es sonst durch das geschlängelte Band getrennt ist, in direkter Verbindung steht.

Schnitt durch einen größeren Narbenknoten, in dessen Mitte im frischen Präparat bräunliche Färbung nachweisbar war:

Die ungefähr kirschgroße, zentral bräunlich gefärbte Partie besteht aus einem äußerst faserreichen, zum Teil hyalinen, kernarmen Bindegewebe, dessen Fasern in verschiedenen Richtungen ziehen, und das in seinen Maschen parallel mit der Richtung seiner Fasern angeordnet reichlich grobkörniges, braunes Pigment einschließt. Dieses Pigment liegt zum Teil in kleinen Häufchen frei, größtenteils aber in Rundzellen aufgenommen, die in dem Bindegewebe eingelagert sind; der Kern dieser Rundzellen ist dann meistens peripherwärts verschoben. Die die pigmenthaltigen Teile umschließenden Partien sind durchwegs zellreicher durch Einlagerung zahlreicher häufig in Gruppen angeordneter Rundzellen. Auch hier ist Wucherung kleinster Gallengänge, Tuberkelbildung zu beobachten, doch fehlt hier beim gewöhnlichen Hämatoxylin-Eosin-Präparat eine geschlängelt verlaufende hyalin aussehende Bandbildung wie im vorigen Präparat. Die Elastinfärbung läßt indessen auch hier eine enorme Menge elastischer Fasern an der Begrenzungslinie vom pigmenthaltigen und pigmentfreien Teil der Narbe erkennen. Doch verlaufen die elastischen Fasern nicht so dicht gedrängt nebeneinander wie vorhin, sondern erscheinen durch Bindegewebe stark auseinandergedrängt und verfasert, wodurch im ganzen die Breite der elastischen Schicht stark zunimmt. Im Bereiche der an elastischen Fasern reichen Schicht finden sich viele größere und kleinere Gefäße; diese sind ausnahmslos stark verdickt, die Intima vielfach stark gewuchert, sodaß an einzelnen Stellen nur ein schmaler Spaltraum vom Lumen übrig bleibt. An anderen Stellen ist auch dieser Spaltraum verschwunden und das Gefäß als solches nur durch elastische Faserfärbung zu erkennen. Einzelne dieser obliterierten Gefäße sind von zahlreichen kleineren Gefäßen durchzogen, sodaß ihre fibröse Innenmasse cavernomartiges Aussehen gewinnt.

Wie also durch die mikroskopische Untersuchung sichergestellt ist, handelt es sich um den seltenen Fall von varicösen Erweiterungen der Lebervenen. Die oben beschriebenen cystischen Hohlräume stellen sackartige Aus-

buchtungen der Venenwände dar. Die bisher veröffentlichten Fälle von Varicen der Lebervenen (von Wagner und Meyer) unterscheiden sich von dem unsrigen dadurch, daß es sich bei ihnen um beginnende Erweiterungen der kleinsten Gefäße und Capillaren handelte, während wir es in unserem Falle mit ausgebildeten, ungemein weiten, varicösen Aussackungen größerer Gefäße zu tun haben. Ein ähnlicher Fall ist bis jetzt in der Literatur nicht bekannt geworden.

Die oben beschriebenen Narben sind, wie die mikroskopische Betrachtung zeigt, aus thrombosierten Gefäßen hervorgegangen. Dies läßt sich aus dem Ring elastischer Fasern und dem im Innern abgelagerten Blutpigment erkennen. Die Weite dieses elastischen Ringes entspricht ungefähr dem Lumen der größeren Lebervenen. Daraus können wir schließen, daß das Lumen früher, wo noch keine narbige Schrumpfung eingetreten war, wesentlich weiter gewesen sein muß. Und es ist deshalb anzunehmen, daß es sich auch hier ursprünglich um varicöse Ausbuchtungen handelte, in denen infolge herabgesetzter Strömungsgeschwindigkeit des Blutes Thrombosen aufgetreten sind, die später organisiert und bindegewebig substituiert wurden. Als eine Zwischenstufe zwischen diesen organisierten Varicenthromben und den von fließendem Blut erfüllten Aussackungen der Venenwände sehen wir in unserem Präparat den thrombosierten, großen, oben beschriebenen Hohlraum.

Welche Ursachen führten nun zu solch hochgradigen Veränderungen der Venen? Bei Durchsicht der Literatur findet man übereinstimmend zwei Momente als Ursachen der Varicen angeführt: Einerseits erhöhte Inanspruchnahme bei gesteigertem Blutdruck, andererseits herabgesetzte Widerstandsfähigkeit, entweder angeboren oder erworben auf entzündlicher oder degenerativer Basis.

In unserem Falle ließe sich bei der hochgradigen Veränderung ohne klinische Symptome zunächst daran denken, ob es sich nicht um eine angeborene Mißbildung handle. Aber dann wären wohl nicht derartige sekundäre Veränderungen eingetreten, wie wir sie in unserem Präparat beobachten, vielmehr sehen wir eine fortschreitende Entwicklung von kleineren zu größeren Varicen, darauffolgend Thrombosierung und bindegewebige Substitution. Wir müssen deshalb annehmen, daß es sich um erworbene Veränderungen handle, die entweder auf

erhöhte Inanspruchnahme oder herabgesetzte Widerstandsfähigkeit zurückzuführen sind.

Bei der durch die hochgradige Lungentuberkulose und die Herzinsuffizienz hervorgerufenen Stauung war zweifellos das Gefäßsystem der Leber in erhöhtem Maße beansprucht, aber dadurch allein kann die Entstehung der Varicen nicht erklärt werden. Wir sehen außerordentlich häufig Stauungen in der Leber, die aber nie zu Varicen führen, sondern höchstens zu einer allgemeinen diffusen Erweiterung des Venengebietes. So hat Frerichs einen Fall beschrieben bei Herzinsuffizienz, bei dem die Venae hepaticae enorm erweitert waren, aber diffus, nicht varicös.

Weiterhin könnte man daran denken, daß der bei Phthisikern so häufige Husten eine Rolle bei der Varicenbildung gespielt habe, indem dabei der intrathorakale Druck erhöht, die Saugwirkung des Thorax herabgesetzt und dadurch das Abströmen des Blutes erschwert wird, sogar Rückströmen des Blutes in die Cava möglich ist. Wenn auf diese Weise Varicen entstünden, müßten sie aber viel häufiger sein, als sie in Wirklichkeit sind.

Wir finden also in diesen rein mechanischen Momenten keine befriedigende Erklärung und müssen deshalb annehmen, daß die Ursache in einer primären Schädigung der Gefäßwand liegt, wobei wiederum verschiedene Möglichkeiten in Betracht kommen.

Zunächst ist es auffallend, daß bei sämtlichen in der Literatur bekannten Fällen von Lebervenenvaricen Tuberkulose vorlag, und es ist daran zu denken, ob vielleicht die Tuberkeltoxine eine Rolle bei der Entstehung der Varicen spielen, wie Fr. G. A. Meyer (s. o.) annimmt. Man könnte annehmen, daß die Tuberkeltoxine in irgend einer Weise schädigend auf die Gefäßwand einwirken und dadurch die Varicen veranlassen. Aber jedenfalls handelt es sich um ein rein zufälliges Zusammentreffen von Tuberkulose und Varicen, was ja bei der außerordentlichen Häufigkeit der Tuberkulose nicht zu verwundern ist. Die in unserem Falle beschriebenen miliaren Tuberkel können wir sicherlich nicht in ätiologischen Zusammenhang mit den Varicen bringen, da sie offenbar viel jüngeren Datums sind.

Es erübrigt noch eine entzündliche Veränderung der Gefäßwand als Ursache zu betrachten. Wir sehen im Präparat die Intima an vielen Stellen, besonders auch an den kleinen nicht varicösen Venen stark gewuchert und an manchen Stellen auch entzündlich infiltriert. Und man könnte an die Möglichkeit einer Endophlebitis obliterans denken und die Varicen so erklären, daß die distal von den verengten und verstopften Stellen ge-

legenen Teile der Gefäße sich erweiterten infolge des erschwerten Blutabflusses. Hübschmann hat vor kurzem einen Fall von „Endophlebitis hepatica obliterans“ veröffentlicht, bei dem die Einmündungsstellen der Lebervenen in die Cava vollständig verschlossen und die Lebervenen stark dilatiert, allerdings nicht varicös, waren. Hübschmann führt alle derartigen Fälle von Lebervenenverschluß, die bisher veröffentlicht wurden, auf eine syphilitische Endophlebitis zurück. Um einen solchen Fall von obliterierender Endophlebitis kann es sich allerdings in unserem Falle nicht handeln, wir sehen zwar einige Venenlumina verschlossen, aber der Verschluß ist, wie die mikroskopische Untersuchung ergab, nicht durch eine Endophlebitis obliterans herbeigeführt, sondern durch Thrombose, was sich aus dem abgelagerten Blutpigment leicht feststellen läßt. Und die Thrombose hat sich, wie wir oben gezeigt haben, erst sekundär in den Varicen gebildet. Aber die Möglichkeit, daß eine Phlebitis der Ausgangspunkt für die Varicenbildung gewesen ist, ist damit nicht ausgeschlossen. Aetiologisch ließen sich allerdings weder aus dem Präparat noch aus der Anamnese Anhaltspunkte gewinnen.

Das Wahrscheinlichste ist wohl, daß in unserem Falle die Entstehung der Varicen auf ein zufälliges Zusammentreffen verschiedener begünstigender Momente zurückzuführen ist und vielleicht so zu erklären, daß die toxisch geschädigte oder entzündlich veränderte Gefäßwand nicht mehr fähig war dem erhöhten Blutdruck stand zu halten.

Zum Schlusse sei es mir gestattet Herrn Professor Dr. Oberndorfer für die Anregung zu dieser Arbeit und die freundliche Unterstützung, sowie Herrn Professor Dr. Borst für die Uebernahme des Referates meinen verbindlichsten Dank auszusprechen.

Literatur.

Balfour and Stewart: Case of enlarged spleen complicated with ascites, both depending upon varicous dilatation and thrombosis of the portal vein. Edinburgh medical journal, Vol. XIV. Part. II 1869.

Cohnheim: Tod durch Berstung der Varicen der Milz. Virchows Archiv 37. 1866.

Frerichs: Klinik der Leberkrankheiten. Braunschweig 1861.

Hamann: Cystoide Entartung der kleineren hepatischen Aeste der Vena porta I.-D. Würzburg 1897.

Hedinger: Demonstration eines Lungenvarix. Verhandlungen der pathologischen Gesellschaft XI, 1907.

Hübschmann: Ueber die Endophlebitis hepatica obliterans. Abhandlungen der Kaiserl. Leop. Carol. Deutschen Academie der Naturforscher. Bd. XCVII No. 16, Halle 1912.

Kaufmann: Ueber Phlebectasien des Uterus und seiner Adnexe. Zeitschrift für Geburtshilfe und Gynäkologie. 37. Bd. 1897.

Klebs: Handbuch der patholigischen Anatomie. Berlin 1868.

Meyer Fr. G. A. Beiträge zur pathologischen Anatomie der Leber. Virchows Archiv. 194 1908.

Rokitansky: Handbuch der speziellen pathologischen Anatomie. Wien 1844.

Schrohe: Teleangiektasien der Leber. Virchows Archiv 156. 1899.

Stahl: Diss. de vena portarum porta malorum. Disputationes Anatomicae Selectae Vol III. Göttingen 1748.

Wagner E.: Blutcysten der Leber. Archiv der Heilkunde. 1861.

Lebenslauf.

Ich wurde am 30. Mai 1888 zu Edenkoben (Rheinpfalz) geboren, besuchte die Volksschule und das Progymnasium in meiner Heimatstadt und erhielt das Reifezeugnis am hum. Gymnasium Neustadt a. H. Ich studierte zuerst in Straßburg und genügte hier gleichzeitig meiner Militärpflicht als Einjährig-Freiwilliger im 1. Oberelsässischen Feldartillerie-Regiment Nr. 15. Später besuchte ich die Universität Kiel und dann München, wo ich die med. Vorprüfung bestand. Darauf war ich ein Semester in Berlin und kam dann wieder nach München, um hier das Staatsexamen zu machen, das ich am 13. Dezember 1912 beendete.

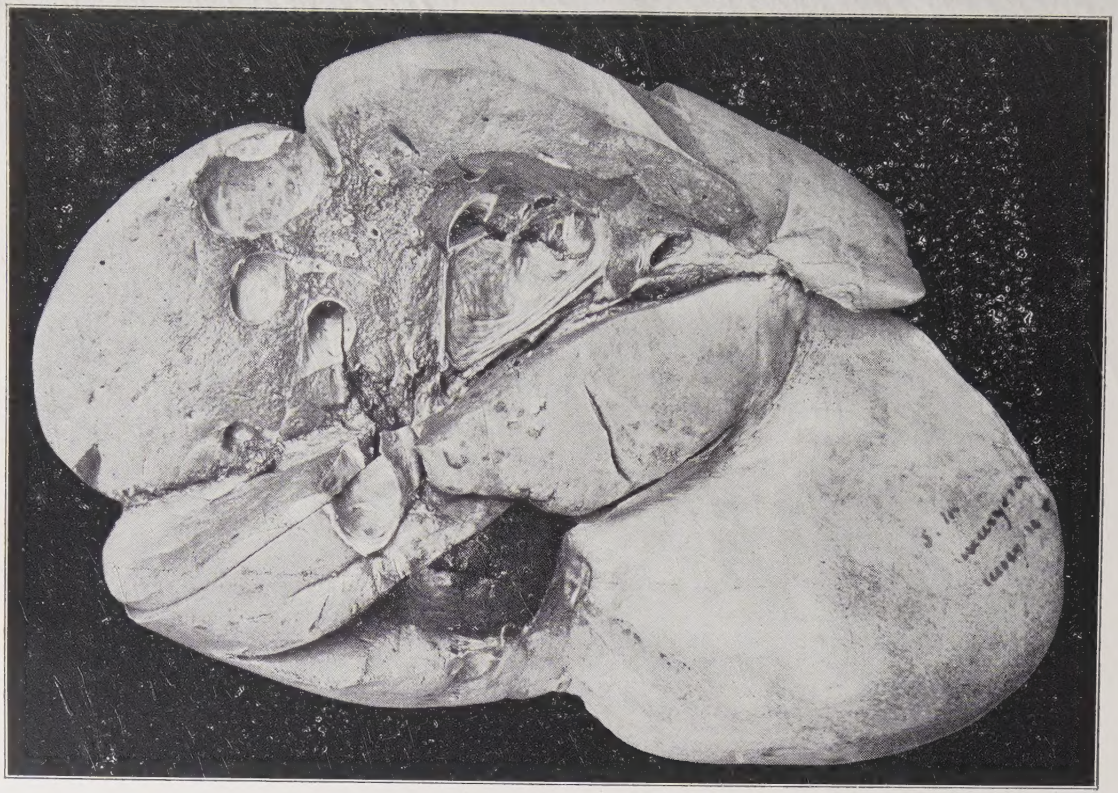

Die Abbildung zeigt im oberen Teil die Leber aufgeschnitten. Man sieht auf der Schnittfläche die großen Hohlräume, die Aussackungen der Lebervenen darstellen, und zwischen ihnen das die Oberfläche der Leber einziehende Narbengewebe (s. S. 14). Im unteren Teil des Bildes erkennt man den dunkeln Kugelthrombus, der sich in dem größten der Varicen gebildet hat.